



東北大学



2015年8月17日

報道機関各位

東北大学大学院医学系研究科
徳島大学薬学部

パーキンソン病の重篤度を MRI で可視化する

- パーキンソン病の早期診断に向けて -

【研究概要】

東北大学大学院医学系研究科 小山内 実（おさない まこと）准教授、同大学院博士後期課程 菊田 里美（きくた さとみ）、および徳島大学薬学部 笠原 二郎（かさはら じろう）准教授を中心とした研究グループは、パーキンソン病により神経活動が増加している脳の領域（領野）を MRI を用いて可視化し、その増加の度合いがパーキンソン病の重篤度と相関している領野を明らかにしました。パーキンソン病は世界で 2 番目に患者数が多い脳・神経疾患ですが、これまでその確定診断法はありませんでした。今回の発見は、パーキンソン病の発症メカニズム解明だけでなく、MRI を用いた早期診断に発展する可能性があります。本研究結果は、Scientific Reports 誌（電子版）に掲載されました。

本研究は、科学技術振興機構、日本学術振興会、良陵医学振興会、東北大学国際高等研究教育院の支援を受けて行われました。

【研究内容】

パーキンソン病（図 1）*は世界で 2 番目に患者数が多い難治性の脳・神経疾患です。このパーキンソン病は、大脳基底核の黒質緻密部という場所に存在するドーパミンニューロンが脱落することにより、その投射先の大脳基底核線条体におけるドーパミン量が減少し、発症に至るといわれています。しかし、そのドーパミンの減少が、脳のどの領野にどのような神経活動の変化を引き起こし、その結果としてパーキンソン病症状を呈するようになるのかは諸説あり、はっきりしていませんでした（図 2）。また、現在、死後脳の組織標本を検査する以外の方法ではパーキンソン病を確定的に診断する方法はなく、運動症状や精神症状の検査を行うことにより、パーキンソン病の疑いがあるかないかを判断するにとどまっていた。

そこで我々は、MRI による神経活動イメージング法である、活動依存性マンガン造影 MRI (Activation-Induced Manganese enhanced MRI; AIM-MRI) 法（研究手法参照）をパーキンソン病モデルマウスに適用し、全脳の神経活動イメージングを行いました。その結果、パーキンソン病により神経活動が変化している脳の領野を同定するとともに、パーキンソン病の症状の重さ（重篤度）に関連して神経活動が変化している脳の領域を明らかにしました（図 3）。さらに、生化学的な病態の重篤度の指標と（研究手法参照）、AIM-MRI で得られた神経活動の指標である T_1 との相関解析を行った結

果、パーキンソン病の重篤度と相関した神経活動の変化を呈する領域を同定することに成功しました（図4）。

本研究成果は、パーキンソン病発症メカニズムの解明に貢献するだけでなく、MRIを用いたパーキンソン病診断法開発に貢献すると期待されます。加えて AIM-MRI は他の脳・神経疾患における神経活動の変化の計測や、学習前後の脳活動の変化の計測など、脳の仕組みの解明を目指した研究にも応用できることを本研究は示しており、AIM-MRI が広く利用され、様々な研究に応用されることが期待されます。

【用語説明】

* **パーキンソン病**：パーキンソン病は世界で2番目に患者数が多い難治性の脳・神経疾患である。手足が震える（震顫）、動きが遅くなる（無動）、筋肉が固くなる（筋固縮）、体のバランスが悪くなる（姿勢反射障害）などの症状を呈する。

パーキンソン病の症状



手足が震える(振戦)

動きが遅くなる(無動)

筋肉が硬くなる(筋固縮)

体のバランスが悪くなる(姿勢反射障害)

図1. パーキンソン病の症状

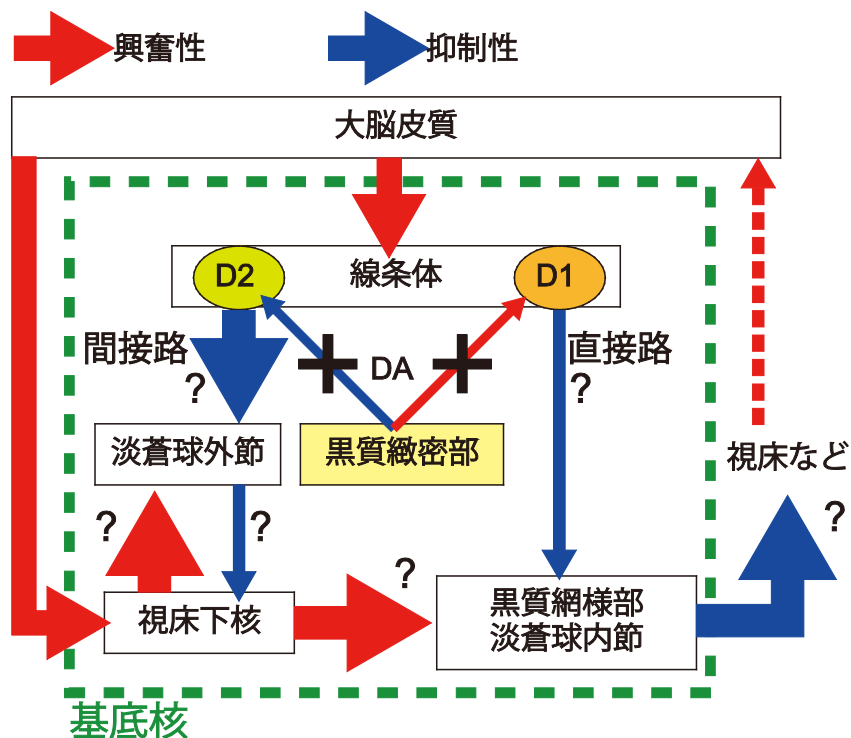


図 2. パーキンソン病に関係すると考えられている脳の回路

大脳基底核は線条体、淡蒼球、視床下核、黒質の複数の領野から構成されており、脳の比較的大きな領域にまたがっている。パーキンソン病では、黒質緻密部のドーパミン (DA) ニューロンが脱落することにより、その投射先の線条体の DA 量が減少する。その結果、基底核全体の神経活動のバランスが変化し、パーキンソン病が発症すると言われているが、実際にどの領野の神経活動がどのように変化するのは諸説あり、はっきりしていない。矢印は各領野間の主な神経結合を示しており、その線の太さは、古典的なパーキンソン病モデルで説明される神経活動変化の大小を示している。実際にこれら複数の脳の領域の神経活動がどのように変化しているのかを明らかにするためには、全脳の神経活動を計測する必要がある。

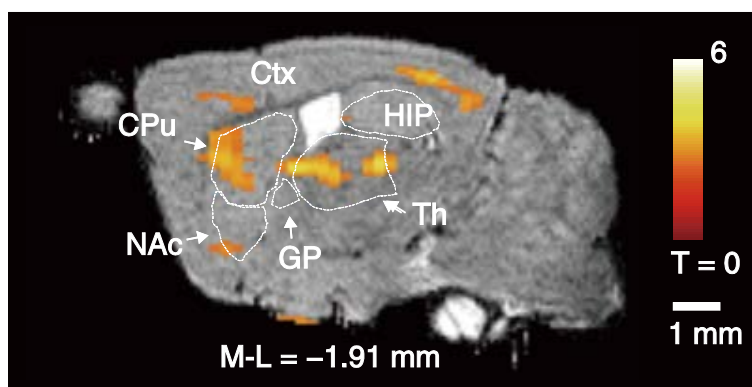


図 3. パーキンソン病により神経活動が亢進した領域の AIM-MRI による可視化
AIM-MRI により有意に神経活動が亢進していた領域を色づけして、マウス脳の MRI 矢状断画像に重ねて表示している。脳領野の場所を示す略語はそれぞれ以下の通りである。Ctx: 大脳皮質, CPu: 線条体, NAc: 側坐核, GP: 淡蒼球, Th: 視床, HIP: 海馬。線条体及び視床に特に変化の大きな領域が見られる。

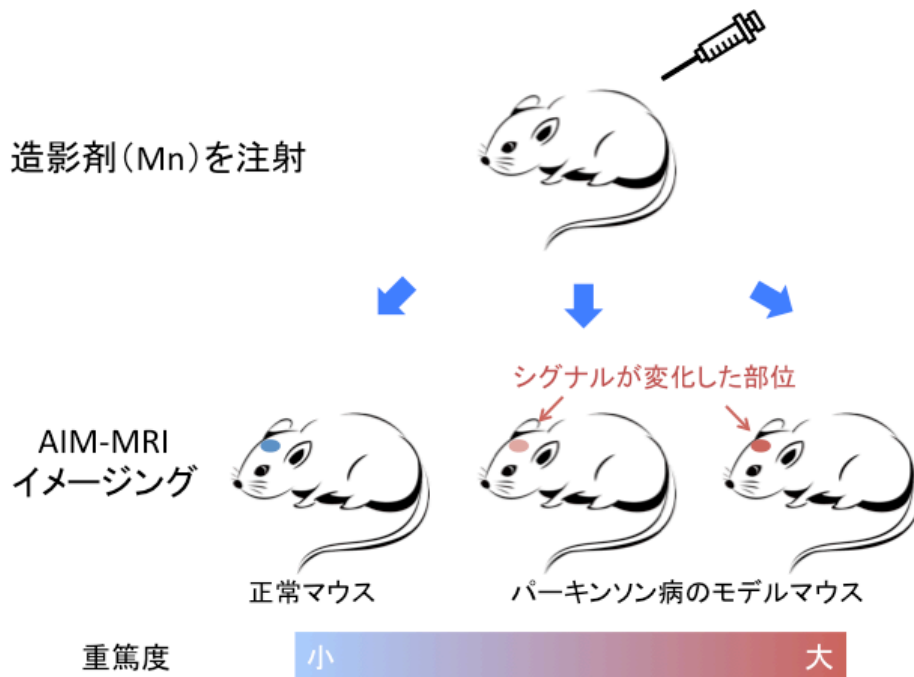
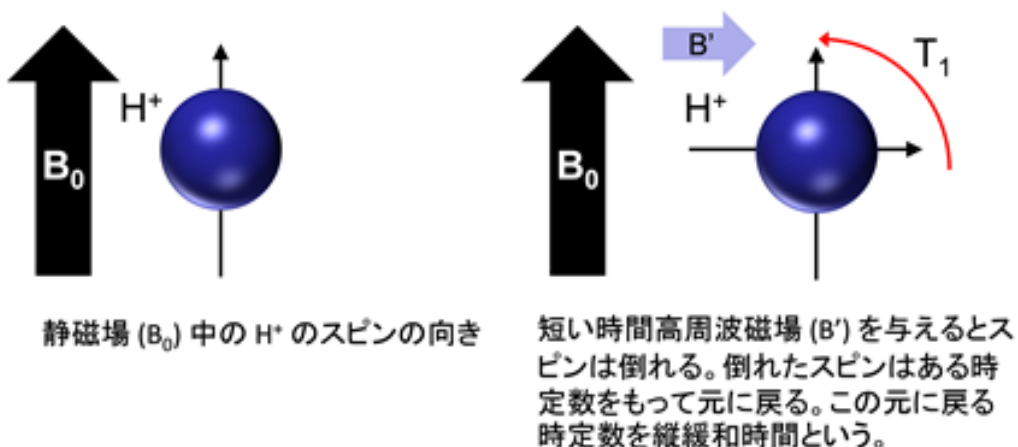


図 4. パーキンソン病の重篤度と関連した神経活動の変化を呈する領域の同定

【研究手法】

AIM-MRI : AIM-MRI は Mn^{2+} が神経活動に伴い細胞内に蓄積することと、 Mn^{2+} が存在することにより MRI で計測できる水素原子核 (H^+) の縦緩和時間 (T_1) **が短縮されることを利用したものである。しかし、これまで、神経活動に伴い Mn^{2+} が細胞内に蓄積することを示した報告はなかった。そこで我々は、まず、 Mn^{2+} が神経活動に伴い、細胞内に蓄積することを明らかにし、その定量性を担保した上で、パーキンソン病モデルマウスに対して、定量的な AIM-MRI (quantitative AIM-MRI; qAIM-MRI) による全脳神経活動計測を行った。

** 縦緩和時間 (T_1) : MRI 装置中で外部磁場により揃っている水素原子核のスピンの向きを高周波電磁波の印加により倒した後、元の状態に戻る緩和時間のことである (下図を参照)。周囲に Mn^{2+} のような常磁性体が存在すると一般に縦緩和時間は短くなることが知られている。



生化学的病態の重篤度：パーキンソン病では黒質緻密部のドーパミンニューロンが脱落し、線条体におけるドーパミン量が減少することにより発症する。ドーパミンニューロンだけが持っているチロシン水酸化酵素の発現量はドーパミン量と直接関係しているため、本研究ではチロシン水酸化酵素の発現量を生化学的な病態の指標とした。

【論文題目】

Quantitative activation-induced manganese-enhanced MRI reveals severity of Parkinson's disease in mice

Satomi Kikuta, Yukiyo Nakamura, Yukio Yamamura, Atsushi Tamura, Noriyasu Homma, Yuchio Yanagawa, Hajime Tamura, Jiro Kasahara, Makoto Osanai

「定量的活動依存性マンガン造影 MRI はマウスのパーキンソン病の重篤度を明らかにする」

菊田 里美, 中村 幸代, 山村 行生, 田村 篤史, 本間 経康, 柳川 右千夫, 田村 元, 笠原 二郎, 小山内 実

Scientific Reports, 5, 12800; doi: 10.1038/srep12800

【お問い合わせ先】

(研究に関すること)

東北大学大学院医学系研究科医用画像工学分野

准教授 小山内 実 (おさない まこと)

電話番号：022-717-7939

Eメール：osanai@med.tohoku.ac.jp

(報道担当)

東北大学大学院医学系研究科・医学部広報室

講師 稲田 仁 (いなだ ひとし)

電話番号：022-717-7891

FAX 番号：022-717-8187

Eメール：hinada@med.tohoku.ac.jp